

Παρουσίαση δύο περιστατικών αλλαγής αντι-αγγειογενετικού παράγοντα στη θεραπεία ασθενών με Ηλικιακή Εκφύλιση Ωχράς κηλίδας εξιδρωματικού τύπου

Γουργούλη Ι.¹, Γουργούλη Δ.-Μ.², Καραγιάννη Α.¹, Σπαή Σ.³

¹Οφθαλμολογική Κλινική Γ.Ν.Α. Σισμανόγλειο- Αμ.Φλέμιγκ, Αθήνα,²Τμήμα Ιατρικής ΕΚΠΑ, Αθήνα,

³ Ιδιώτης Οφθαλμίατρος, Αθήνα

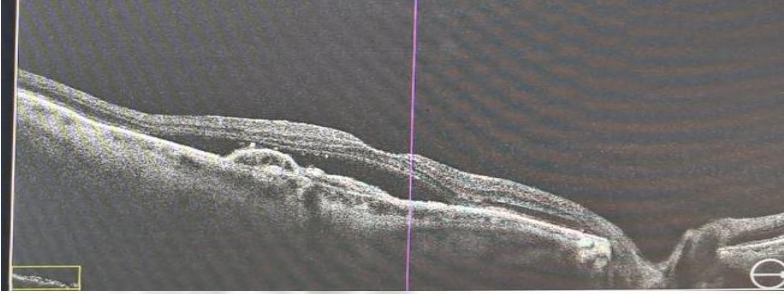
No financial disclosure

Σκοπός

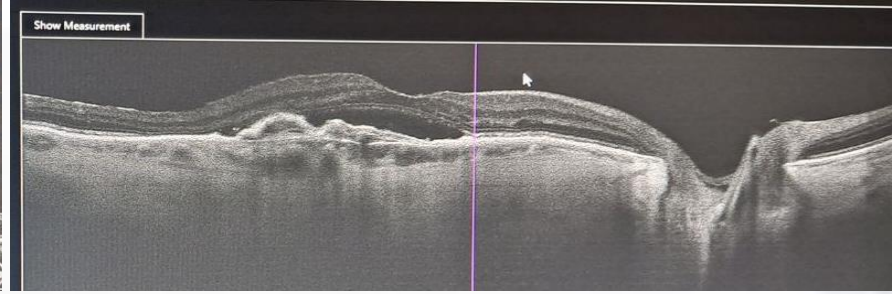
Στόχος της παρουσίασης των δύο περιστατικών μας είναι να εκτιμήσουμε τα αποτελέσματα της αλλαγής του αντι-αγγειογενετικού παράγοντα στη θεραπεία της ΗΕΩ υγρού τύπου.

Παρουσίαση περιστατικών

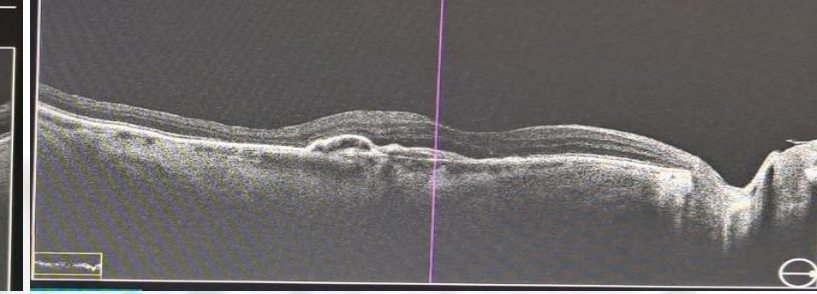
Το πρώτο περιστατικό αφορά γυναίκα ετών 80, η οποία προσήλθε με αναφερόμενη πτώση οράσεως στο δεξί οφθαλμό. Από την κλινική εξέταση διαπιστώθηκε οπτική οξύτητα 2/10 και στη βυθοσκόπηση παρατηρήθηκε οίδημα ωχράς κηλίδας. Υποβλήθηκε σε οπτική τομογραφία συνοχής και φλουοροαγγειογραφία και ανευρέθη ενδο- και υποαμφιβληστροειδικό υγρό. Στην ασθενή χορηγήθηκαν έξι ενδοβολβικές εγχύσεις ρανιμπιζουμάμπης. Η οπτική οξύτητα δεν βελτιώθηκε. Στο OCT παρουσιάστηκε μικρή μείωση του ενδοαμφιβληστροειδικού υγρού και παραμονή του υποαμφιβληστροειδικού υγρού. Λόγω της φτωχής ανταπόκρισης στη θεραπεία, αποφασίστηκε αλλαγή του αντι-αγγειογενετικού παράγοντα ρανιμπιζουμάμπης σε αφλιβερσέπτη. Μετά τη τρίτη έγχυση αφλιβερσέπτης, η οπτική οξύτητα βελτιώθηκε στα 3/10 και στο OCT παρατηρήθηκε μείωση του ενδο- και του υποαμφιβληστροειδικού υγρού και μείωση του κεντρικού πάχους του αμφιβληστροειδούς.



Αρχικό OCT




Μετά 6 εγχυσεις ρανιμπιζουμάμπης

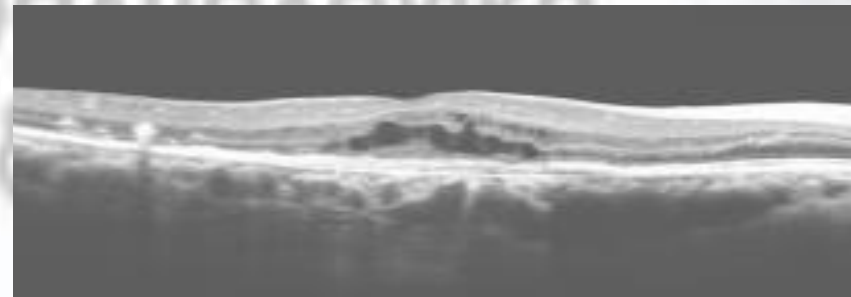


Μετά 3 εγχύσεις αφλιβερσέπτης


Το δεύτερο περιστατικό αφορά γυναίκα ετών 71, η οποία προσήλθε με αναφερόμενη πτώση οράσεως στο δεξί οφθαλμό. Η οπτική οξύτητα ήταν 1/10 και στο OCT ανευρέθη ενδοαμφιβληστροειδικό υγρό. Μετά από έξι εγχύσεις ρανιμπιζουμάμπης, η οπτική οξύτητα βελτιώθηκε στα 2/10 με παραμονή όμως του ενδοαμφιβληστροειδικού υγρού. Έγινε αλλαγή σε αφλιβερσέπτη και μετά τη δεύτερη έγχυση η οπτική οξύτητα βελτιώθηκε στα 3/10 και στο OCT παρατηρήθηκε πλήρη υποχώρηση του ενδοαμφιβληστροειδικού υγρού.



Αρχικό OCT



Μετά 6 εγχυσεις ρανιμπιζουμάμπης



Μετά 2 εγχύσεις αφλιβερσέπτης

Συμπέρασμα

Η εναλλαγή του αντι-αγγειογενετικού παράγοντα μπορεί να είναι ωφέλιμη στη θεραπεία των ασθενών με εξιδρωματική ΗΕΩ που δεν ανταποκρίνονται στην αρχική αντι-αγγειογενετική θεραπεία και θα πρέπει να αποτελεί επιλογή για το θεράποντα ιατρό.