




30 Μαΐου έως
1 Ιουνίου 2024

Θεσσαλονίκη
Makedonia Palace Hotel



57%
Πανελλήνιο
Οφθαλμολογικό
Συνέδριο

Πολύτροπη απεικόνιση σε περίπτωση απώλειας όρασης μετά την έναρξη καντεσαρτάνης λόγω οπίσθιας ισχαιμικής οπτικής νευροπάθειας που επανήλθε μετά τη διακοπή της.

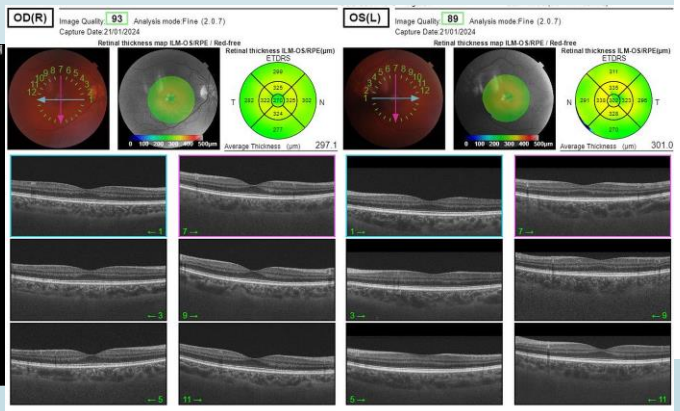
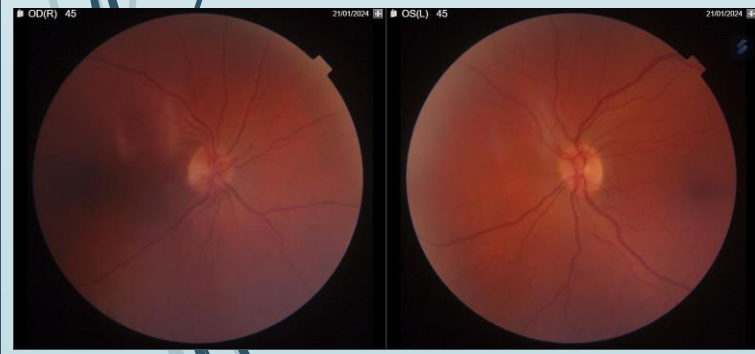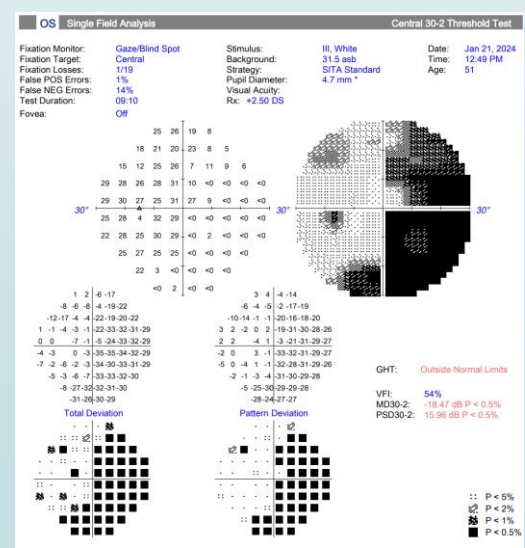
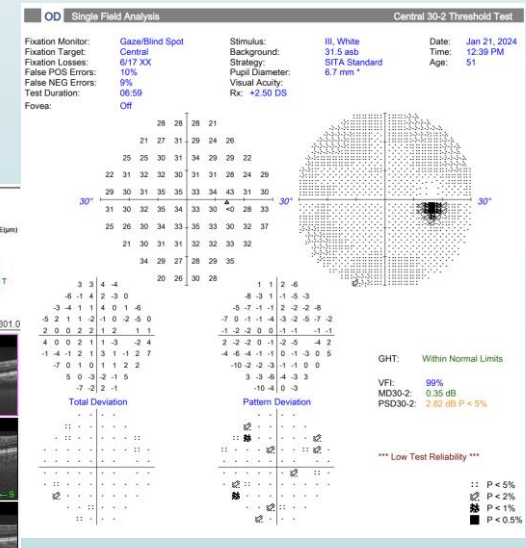
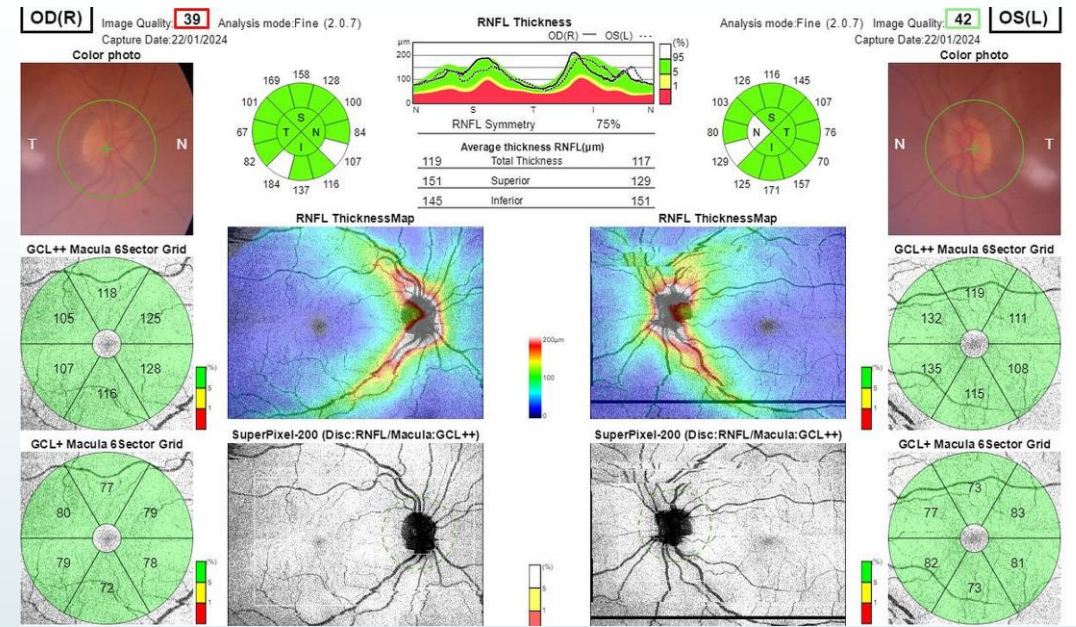
Καραστατήρας Γ.^{1,2,3}, Ντάγλα Π. Β.¹, Καβαλαράκης Ε.¹

Προέλευση

1. Ναυτικό Νοσοκομείο Αθηνών
2. Ιασό Παίδων
3. Ακτίνα Center

Παρουσίαση Περιστατικού

- ▶ **51τών ♀**
 - ▶ Μείωση όρασης από 3ημέρου
 - ▶ Πόνος
- ▶ **Ατομικό Ιστορικό**
 - ▶ ΑΥ
 - ▶ Αρρυθμίες
 - ▶ 5x stent καρδιά
- ▶ **Φάρμακα**
 - ▶ Duorlavin, Norvasc,
 - ▶ Lopressor, Tildiem, Mg
 - ▶ Platorel, Diovan Xozal
 - ▶ Έναρξη Καντεσαρτάνη Προ 3 ήμ
- ▶ **ΑΠ πριν 170/120 mmHg**
- ▶ **Οπτική Οξύτητα**
 - ▶ ΔΟ 10/10, ΑΟ 3/10
- ▶ **ΕΟΠ ΕΦΟ**
- ▶ **Χρωματική Αντίληψη/Πιν. Ishihara**
 - ▶ ΔΟ 17/17, ΑΟ 1/17
- ▶ **Πρόσθιος Θάλαμος ΕΦΟ ΔΑΟ**
- ▶ **Βυθοσκόπηση**
 - ▶ ΟΝ ΔΑΟ ΕΦΟ
 - ▶ Ωχρά κηλίδα ΕΦΟ ΔΑΟ
- ▶ **Οπτικά Πεδία**
 - ▶ ΔΟ ΕΦΟ ΑΟ Ρινική Σκότωμα
- ▶ **ΟCT Ωχρά, ΟΝ, ΕΦΟ ΔΑΟ**



Αποτελέσματα/Συμπεράσματα

- Νευρολογική Εξέταση ΚΦ
- Όχι MRI λόγω κλειστοφοβίας
- Έναρξη Col Brimofree
- Διακοπή Καντεσαρτάνης
- Έναρξη Διονη 160mg
- Μετά ένα μήνα
- Οπτική Οξύτητα
 - ΔΟ 10/10, ΑΟ 10/10
- ΕΟΠ ΔΑΟ ΕΦΟ
- Χρωματική Αντίληψη ΚΦ
- Βυθοσκόπηση ΕΦΟ
- Οπτικά πεδία ΕΦΟ ΔΑΟ

➤ Συμπεράσματα

- Καντεσαρτάνη →
- Μειωμένη αιματική ροή εγκεφάλου →
- Οπίσθια Ισχαιμική Οπτική Νευροπάθεια.
- Αλλαγή αντιυπερτασικής αγωγής
- Καλύτερη ρύθμιση ΑΠ
- Πλήρη Αντιστροφή κλινικών ευρημάτων
- Συνιστάται
- Προσοχή στην επιθετική ρύθμιση της ΑΠ ιδίως όταν είναι χρόνια υψηλή
- Μπορεί να προκαλέσει
- **ΟΠΙΣΘΙΑ ΙΣΧΑΙΜΙΚΗ ΟΠΤΙΚΗ ΝΕΥΡΟΠΑΘΕΙΑ**

➤ Οπτικό Πεδία (Συγκριτικό)

