

# Υπό τον επιπεφυκότα ένεση 5-FU για την αντιμετώπιση πιθανής OSSN

Τριβλή Α., Παπαδοπούλου Μ., Σπίνος Η.

Οφθαλμολογικό Τμήμα, Γ.Ν. Λασιθίου, Άγιος Νικόλαος, Κρήτη

## Σκοπός

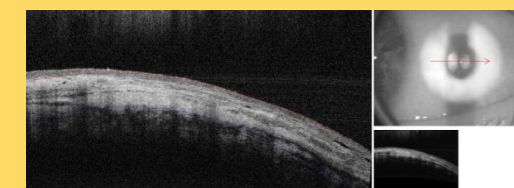
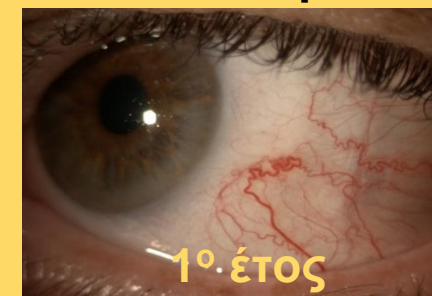Να παρουσιάσουμε τη συντηρητική αντιμετώπιση μιας πιθανής πλακώδους νεοπλασίας οφθαλμικής επιφάνειας (OSSN)

## Υλικό και μέθοδος

Διάγνωση → πιθανή OSSN

Δεν επιθυμεί χειρουργική αντιμετώπιση → 3 κύκλοι 5-FU 0,1ml υπό τον επιπεφυκότα στο σημείο της βλάβης (ανά εβδομάδα)

## Αποτελέσματα



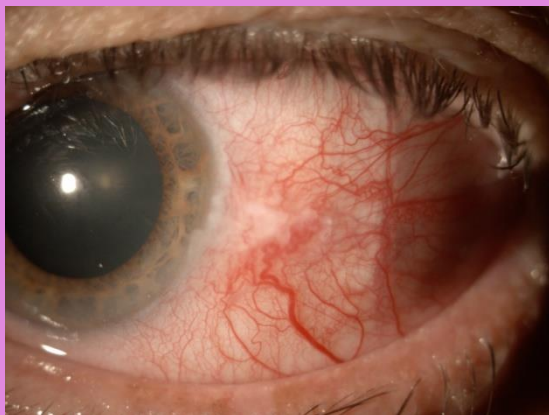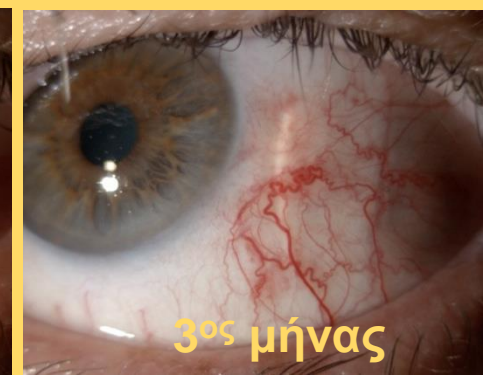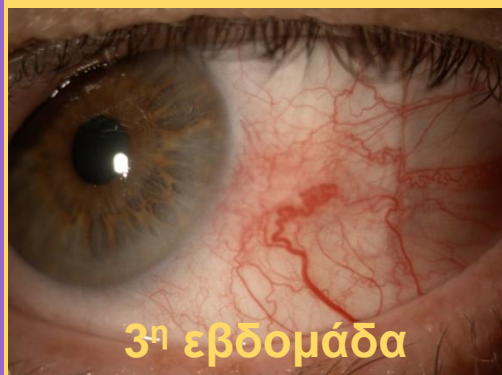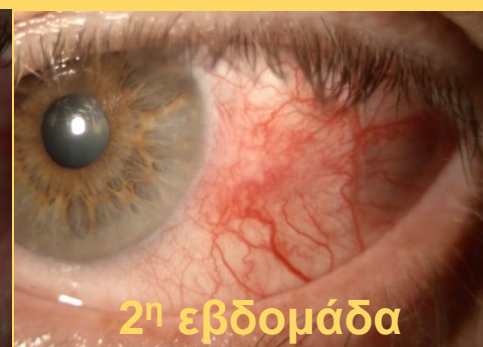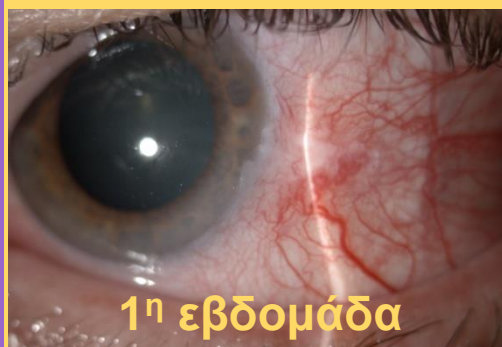- Δεν υπήρξαν ανεπιθύμητες ενέργειες
- Δεν παρατηρήθηκε υποτροπή έως και ένα έτος μετά τη θεραπεία
- Πλήρης υποχώρηση, με παραμονή του τροφοφόρου αγγείου

## Υλικό και μέθοδος

Άνδρας 85 ετών, αναφερόμενη υπεραιμία επιπεφυκότα ΑΟ από μηνών

- μη μετακινήσιμο μόρφωμα
- ασαφή όρια και ζελατινώδης χροιά που επεκτείνεται στο ΣΚΟ
- τροφοφόρο αγγείο

## Αποτελέσματα



## Συμπεράσματα

- Ασφαλής και αποτελεσματική
- Πρώτη περιγραφή στη βιβλιογραφία
- Χρειάζονται περισσότεροι ασθενείς και μεγαλύτερη περίοδος παρακολούθησης