




30 Μαΐου έως  
1 Ιουνίου 2024

Θεσσαλονίκη  
Makedonia Palace Hotel



57%  
Πανελλήνιο  
Οφθαλμολογικό  
Συνέδριο

# Γλαυκωματική κρίση κλειστής γωνίας και μυωπική στροφή λόγω έναρξης τοπιραμάτης για ημικρανίες.

Γ. Καραστατήρας <sup>1,2,3,4</sup>, Parnell M. <sup>1</sup>, Lim W.-S. <sup>1</sup>

## Προέλευση


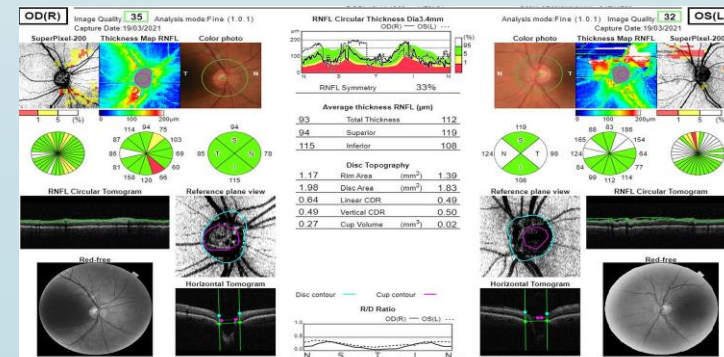
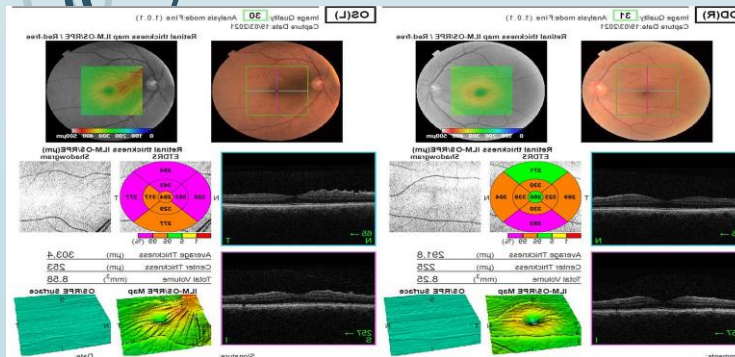
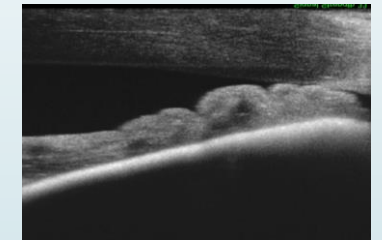
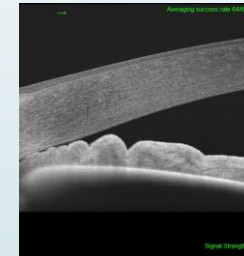
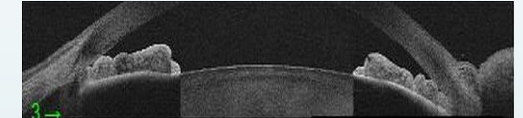
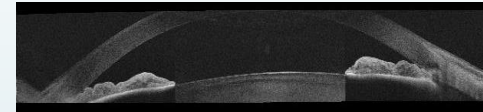
1. Kingston Hospital NHS Foundation Trust
2. Ναυτικό Νοσοκομείο Αθηνών
3. Ιασώ Παιδων
4. Ακτίνα Center

# Παρουσίαση Περιστατικού

- **65 ετών ♂**
  - Μείωση όρασης
  - Πόνος
- **Ατομικό, Οικογενειακό Ιστορικό**
  - Ημικρανίες
  - Τοπιραμάτη
  - Έναρξη 2 εβδομάδες πριν
- **Οπτική Οξύτητα**
  - ΔΟ 6/36, ΑΟ 6/36
- **ΕΟΠ**
  - ΔΑΟ 25mmHg
- **Μυωπική στροφή**
- **Πρόσθιος Θάλαμος**
  - Αβαθής
- **Βυθοσκόπηση**
  - ΟΝ ΔΑΟ ΕΦΟ
  - Ωχρά κηλίδα
  - ΔΟ ΕΦΟ ΑΟ ΕRM
- **Choroidal Effusions**

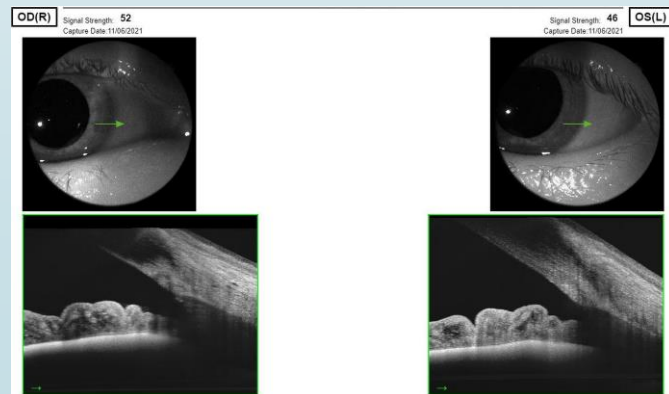
➤ AS-OCT ΔΟ

ΑΟ

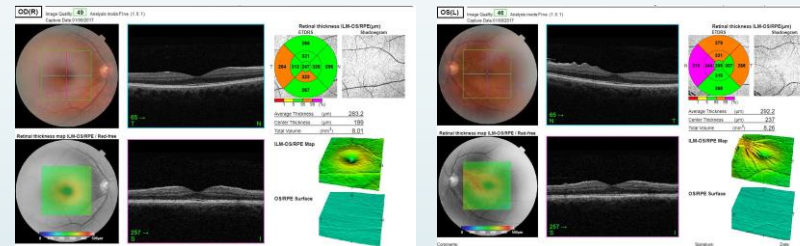


# Αποτελέσματα/Συμπεράσματα

- Έναρξη Κυκλοπεντολάτης
- Μετά μία εβδομάδα
- Οπτική Οξύτητα
  - ΔΟ 6/6, ΑΟ 6/6
- ΕΟΠ
  - ΔΑΟ 18 mmHg
- Πρόσθιος Θάλαμος
  - Βαθύς και ήρεμος
- AS-OCT ΔΟ



## ➤ Βυθοσκόπηση



## ➤ Συμπεράσματα

- Τοπιραμάτη →
- Γλαυκωματική Κρίση
- Λόγω χοριοειδικής συλλογής
- Αποτέλεσμα
  - Πάχυνση φακού
  - Πρόσθια μετατόπιση ιριδοφακικού διαφράγματος
  - Αβαθής πρόσθιος θάλαμος

