

ΣΠΑΝΙΟ ΠΕΡΙΣΤΑΤΙΚΟ ΕΝΔΟΦΘΑΛΜΙΤΙΔΑΣ ΜΕΤΑ
ΑΠΟ ΕΓΧΥΣΗ ΑΦΛΙΒΕΡΣΕΠΤΗΣ ΣΕ ΓΥΝΑΙΚΑ ΜΕ
ΙΣΤΟΡΙΚΟ ΥΑΛΟΕΙΔΕΚΤΟΜΗΣ ΓΙΑ ΑΦΑΙΡΕΣΗ
ΕΠΙΩΧΡΙΚΗΣ ΜΕΜΒΡΑΝΗΣ

Αντωνοπούλου Δ., Ραγκούσης Γ., Καραχάλιος Ν., Αλωνιστιώτης Δ.

ΟΦΘΑΛΜΟΛΟΓΙΚΗ ΚΛΙΝΙΚΗ ΓΝΑ ΣΙΣΜΑΝΟΓΛΕΙΟ - ΑΜ.ΦΛΕΜΙΓΚ

Γυναίκα 70 ετών προσήλθε στα επείγοντα του νοσοκομείου μας με αναφερόμενη απώλεια όρασης και συνοδό άλγος δεξιού οφθαλμού.

ΟΦΘΑΛΜΟΛΟΓΙΚΟ ΙΣΤΟΡΙΚΟ

Ενδοϋαλοειδική έγχυση αφλιβερσέπτης στον ΔΟ προ 3 ημερών.

5 ενδοϋαλοειδικές εγχύσεις στον ΔΟ επί εδάφους ηλικιακής εκφύλισης ωχράς κηλίδας το τελευταίο έτος

Χειρουργική επέμβαση καταρράκτη και υαλοειδεκτομής για αφαίρεση επιωχρικής μεμβράνης στον ΔΟ προ 5 έτη

ΑΤΟΜΙΚΟ ΙΣΤΟΡΙΚΟ

Αρτηριακή υπέρταση

Μυοκαρδίτιδα ιογενούς αιτιολογίας

Οστεοπόρωση

ΟΦΘΑΛΜΟΛΟΓΙΚΗ ΕΞΕΤΑΣΗ

Οπτική οξύτητα ΔΟ : ΑΚΧ

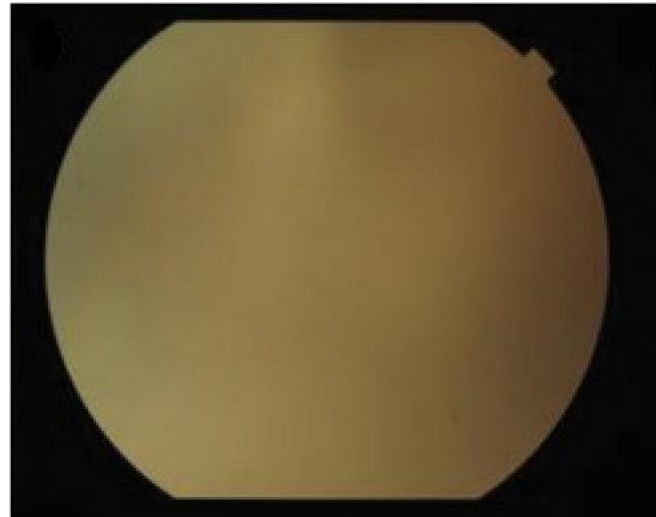
Υπεραιμία επιπεφυκότα

Ήπιο οίδημα κερατοειδούς

Αντίδραση και κύτταρα στον ΠΘ

Υπόπυον

Υαλίτιδα – Απουσία red reflex



ΘΕΡΑΠΕΙΑ

- 2 συνεδρίες ινι εγχύσεων βανκομυκίνης 1mg/0.1ml και κεφταζιντίμης 2.25mg/0.1ml εντός 48 ωρών
- τοπικά κολλύρια βανκομυκίνης 50mg/ml και κεφταζιντίμης 50mg/ml εναλλάξ κάθε ώρα
- κολλύριο ατροπίνης 1%
- κολλύριο δεξαμεθαζόνης

ΠΑΡΑΚΟΛΟΥΘΗΣΗ

Μετά από 3 μήνες...

Οπτική οξύτητα 7/10 sc

Πρόσθιο και οπίσθιο ημιμόριο χωρίς σημεία φλεγμονής

ΕΠΙΔΗΜΙΟΛΟΓΙΚΑ ΣΤΟΙΧΕΙΑ

- Ενδοφθαλμίτιδα και PPV : 0.03%
- ΙVI και ενδοφθαλμίτιδα : 0.016%-0.053%

ΣΥΜΠΕΡΑΣΜΑ

- Ενδοφθαλμίτιδα σε οφθαλμό όπου έχει υποβληθεί σε υαλοειδεκτομή στο παρελθόν αποτελεί σπάνιο περιστατικό
- Απαιτείται άσηπτη τεχνική και καλή προετοιμασία προεγχειρητικά των βλεφάρων και της οφθαλμικής επιφάνειας με διάλυμα 5% ιωδιούχου ποβιδόνης πριν από κάθε χειρουργική επέμβαση
- Έγκαιρη διάγνωση και αντιμετώπιση της ενδοφθαλμίτιδας