

Multimodal imaging σε περιστατικό με dome-shaped macula configuration

Αγαπητού Χ., Παππέλης Κ., Μπούτσορα Ο., Θεοδοσιάδης Π., Χατζηράλλη Ε.

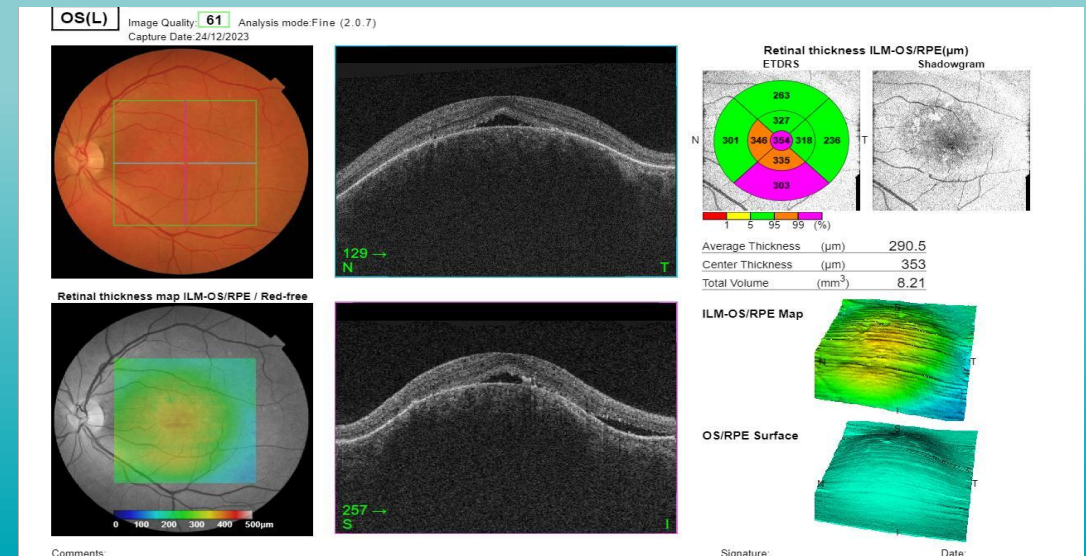
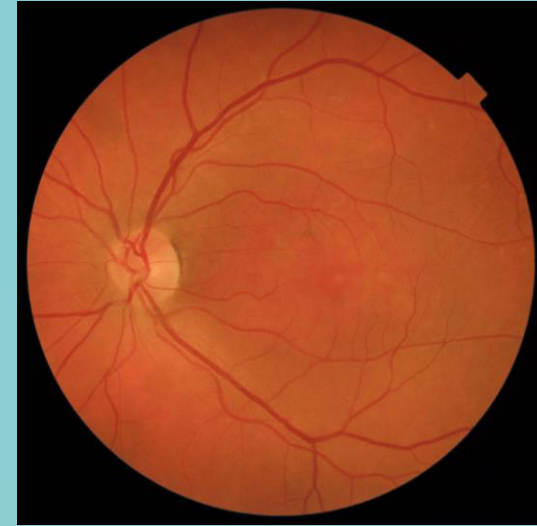Β' Πανεπιστημιακή Οφθαλμολογική Κλινική, ΠΓΝ «ΑΤΤΙΚΟΝ», ΕΚΠΑ

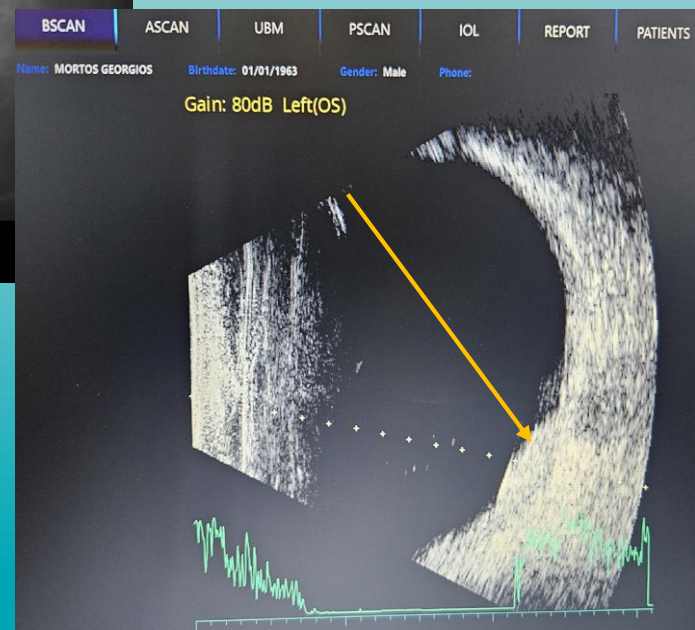
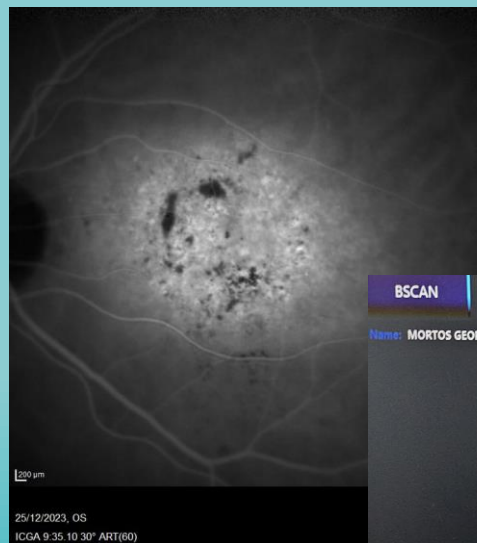
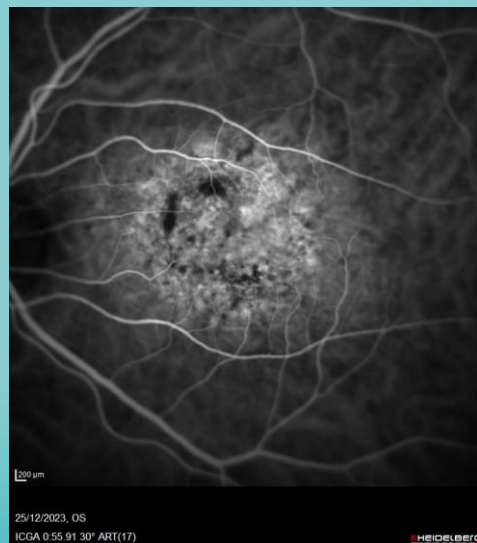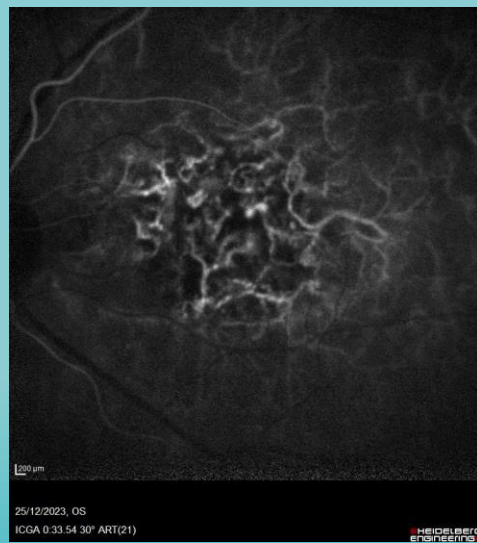
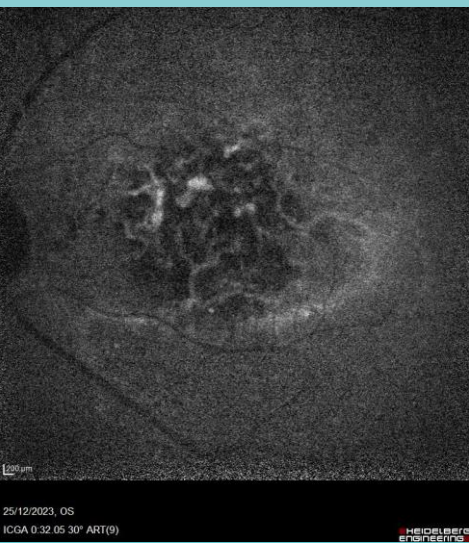
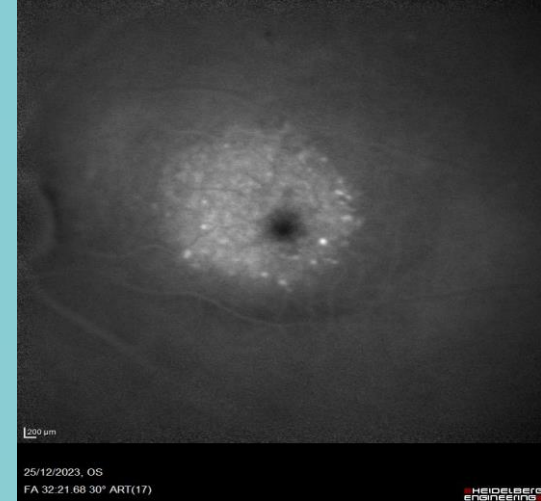
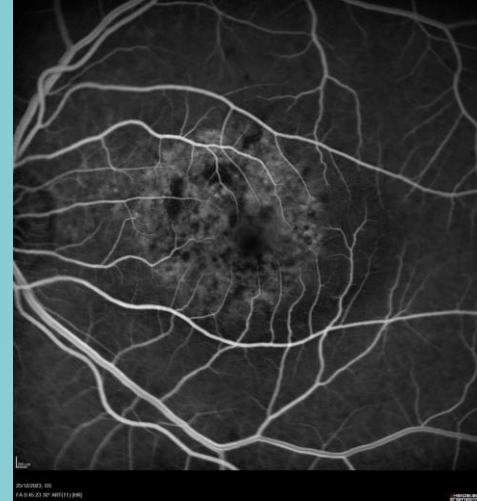
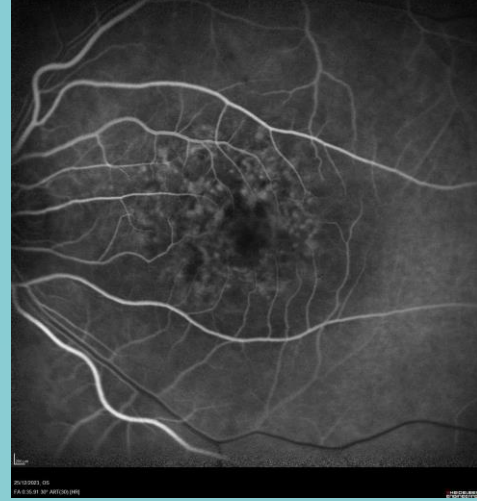
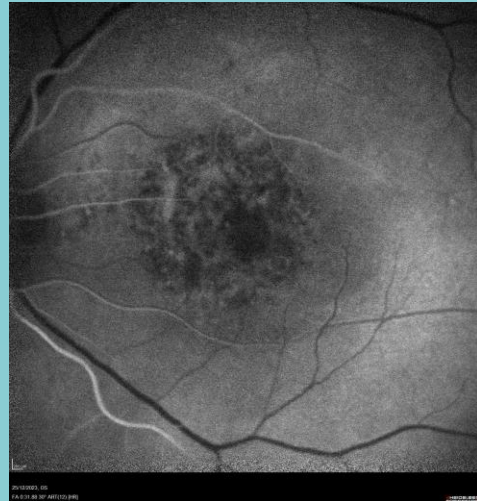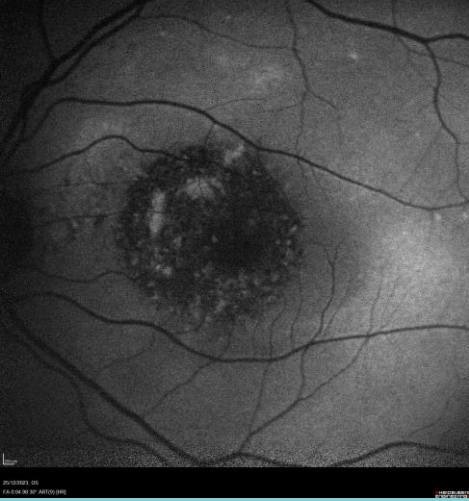
Ο ασθενής μας...

- Άνδρας, 61 ετών
- Παραπομπή από καρδιολόγους λόγω αναφερόμενης θόλωσης όρασης ΑΟ εντονότερη κατά τη διάρκεια 2^{ου} ΟΣΣ
- Οφθαλμολογικό ιστορικό: ελεύθερο
- ΑΙ: ΣΝ (αγγειοπλαστική 12/2023), ΑΥ, ΔΛΠ, απώλεια βάρους το τελευταίο 3μηνο

➤ Κλινική Εξέταση:

- Ο.Ο.: 6/10 ΔΟ – 2/10 ΑΟ
- S/L: καταρράκτης ΔΟ – αρχόμενος καταρράκτης ΑΟ
- F: χωρίς παθολογικά ευρήματα ΔΟ – υπέγερση στην περιοχή της ωχράς ΑΟ





Dome-shaped macula configuration – Διαφορική Διάγνωση

- Κεντρική Ορώδης Χοριοαμφωπληστροειδοπάθεια
- Μυωπική dome-shaped maculopathy
- Μη μελαγχρωστικό νεόπλασμα χοριοειδούς (πχ. **αιμαγγείωμα χοριοειδούς** / αμελανωτικό μελάνωμα χοριοειδούς ή μετάσταση)
- Αμελανωτικός όγκος χοριοειδούς
- Bilateral diffuse uveal melanocytic proliferation (BDUMP)
- Uveal effusion syndrome
- Οπίσθια χηρίτιδα