

ΣΚΟΠΟΣ

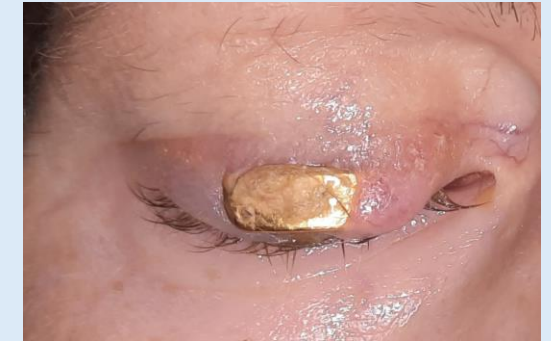Χειρουργική αντιμετώπιση δύο περιστατικών έκθεσης βαριδίου χρυσού από το δέρμα του άνω βλεφάρου με δερματικό κρημό.

I. ΥΛΙΚΟ & ΜΕΘΟΔΟΣ

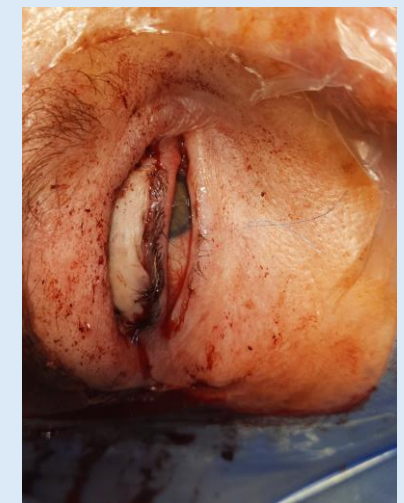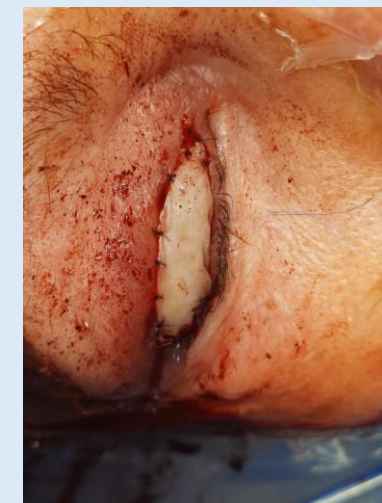
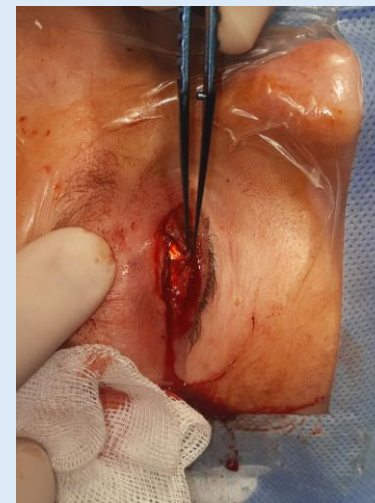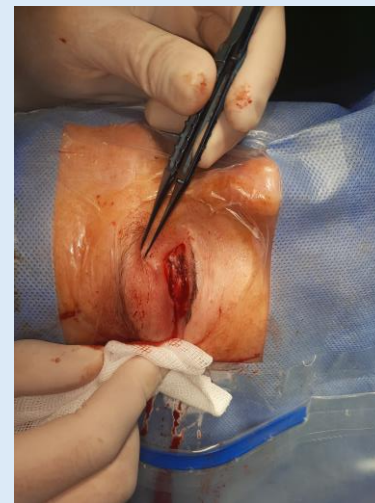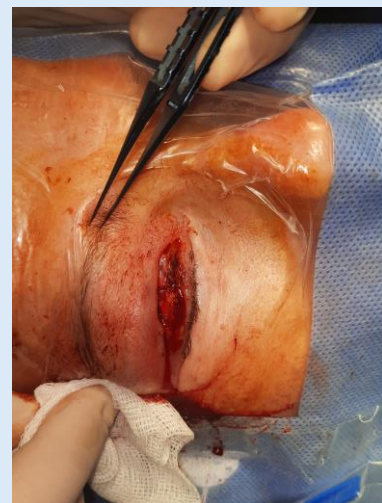Δύο γυναίκες ετών 55 και 58 αντίστοιχα, με ιστορικό πάρεσης προσωπικού νεύρου, υποβλήθηκαν σε ένθεση βαριδίου χρυσού στο άνω βλέφαρο. Ένα έτος μετά, προσήλθαν λόγω διάτρησης του δέρματος και έκθεσης του βαριδίου χρυσού, χωρίς συνοδό φλεγμονή στην περιοχή.

Η χειρουργική αντιμετώπιση περιλάμβανε:

- Αφαίρεση του βαριδίου με συνοδό αφαίρεση του υπερκείμενου δέρματος και μυός
- Λήψη δερματικού μοσχεύματος από την υπερκλείδια χώρα
- Επανασυρραφή του βαριδίου στον ταρσό και κάλυψή του με σφιγκτήρα μυ
- Κάλυψη του δερματικού ελλείμματος με το ληφθέν δερματικό μόσχευμα



Έκθεση του βαριδίου χρυσού από το δέρμα του άνω βλεφάρου της ασθενούς

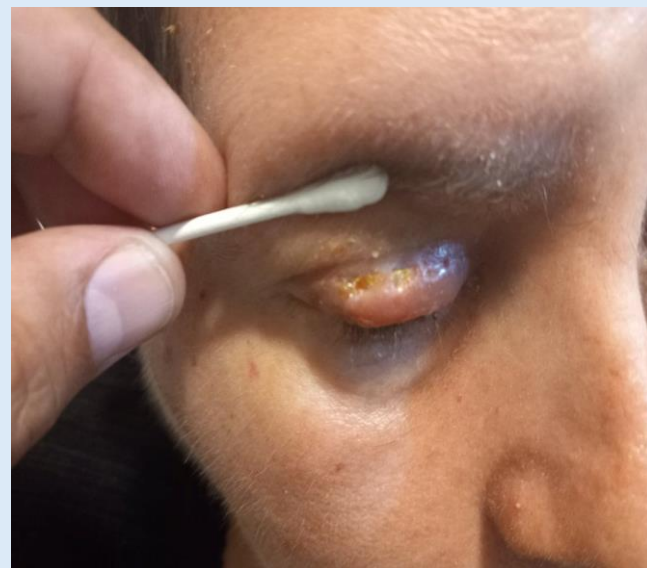

ΣΚΟΠΟΣ

Χειρουργική αντιμετώπιση δύο περιστατικών ένθεσης βαριδίου χρυσού υπό το δέρμα του άνω βλεφάρου με δερματικό κρημό.

II. ΑΠΟΤΕΛΕΣΜΑΤΑ

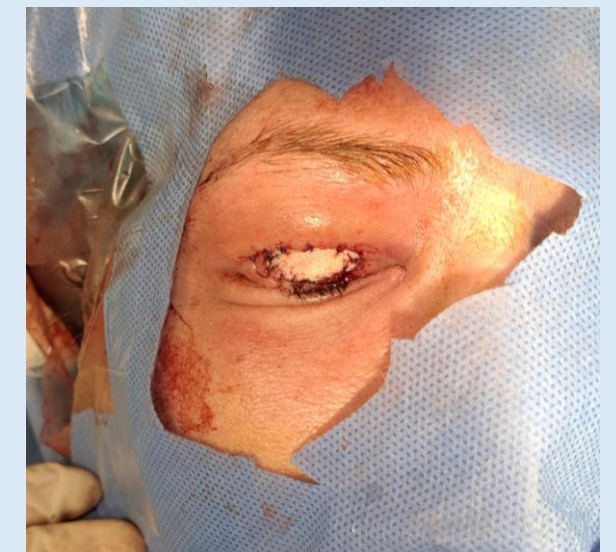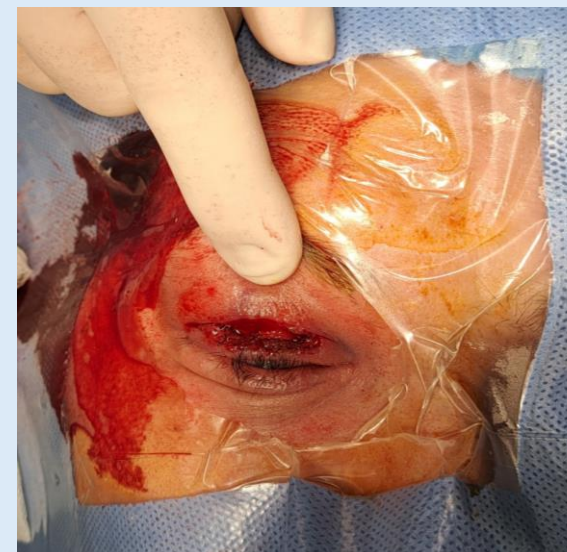Η λειτουργική και αισθητική αποκατάσταση ήταν ίδια με την πρώτη επέμβαση. Ένα εξάμηνο μετά την δεύτερη επέμβαση η δεύτερη ασθενής επανήλθε πάλι λόγω έκθεσης του βαριδίου, οπότε έγινε αφαίρεση χωρίς περαιτέρω αποκατάσταση. Η πρώτη ασθενής παρέμεινε ασυμπτωματική.



Υποτροπή της έκθεσης του βαριδίου μετά την επανεπέμβαση

III. ΣΥΜΠΕΡΑΣΜΑΤΑ

Στην περίπτωση έκθεσης βαριδίου χρυσού από το δέρμα, μπορεί να γίνει επανατοποθέτηση αυτού με προσθήκη δερματικού μοσχεύματος από την υπερκλειδία χώρα, ως ασφαλής, ικανοποιητική και οικονομική προσπάθεια διατήρησης της δράσης του βαριδίου. Διαφορετικά περιορίζονται οι επιλογές αποκατάστασης του λαγοφθάλμου.



Χειρουργείο επανένθεσης του βαριδίου χρυσού στη δεύτερη ασθενή & πλήρωση του ελλείμματος με τη χρήση δερματικού κρημού